

# **Colecistopancreatografia endoscopică retrogradă**

## CUPRINS

Introducere.....	3
1. Bazele fizice și tehnice ale rontgendiagnosticului .....	4
1.1. Noțiuni elementare de fizică atomică și nucleară .....	4
1.2. Radiațiile Rontgen; natură, proprietăți fundamentale .....	10
1.3. Imaginea radiologică: mod de formare, semnificație, particularități. Formarea și semnificația imaginii radiologice.....	14
1.4. Tehnica generală a Rontgen-diagnosticului Instalația de Rontgendiagnostic convențional ("clasic").....	21
2. Colangiopancreatografia endoscopică retrogradă (ERCP).....	24
2.1. Tehnica ERCP .....	24
2.2. Colangiografia retrogradă .....	28
2.3. Pancreatografia retrogradă .....	29
2.4. ERCP terapeutică .....	30
Bibliografie.....	32

## INTRODUCERE

Descoperirea razelor X și aplicarea lor în medicină a reprezentat un moment foarte important în dezvoltarea tehnicilor de investigație paraclinică a diferitelor boli. Îmbunătățirea tehnicilor video și a instrumentarului medical a pus în valoare și o altă latură a investigațiilor paraclinice și anume partea intervențională, pe lângă cea exploratorie.

În lucrarea de față este prezentată o tehnică diagnostică și terapeutică ce reunește tehnica clasică radiodagnostică cu noile tehnici endoscopice. Totodată este prezentată și importanța acestei tehnici în abordarea unei patologii destul de frecvente și grave a axului biliopancreatic.

# 1. BAZELE FIZICE ȘI TEHNICE ALE RONTGENDIAGNOSTICULUI

## *1.1 Noțiuni elementare de fizică atomică și nucleară*

Reprezentarea cât mai apropiată de realitate a structurii atomului, în lumina legităților care guvernează comportamentul particulelor sale, își găsește justificarea cel puțin din două puncte de vedere:

- cel al explicării modului de producere în practică a radiației X sau Rontgen, "instrumentul" fizic al acestei metode, și cunoașterii principalelor proprietăți pe care se bazează utilizarea ei în investigația medicală;
- cel al înțelegerii modului de formare a imaginii (ca rezultat al interacției acestei radiații cu mediul anatomic supus explorării), a particularităților și semnificației ei reale.

În realitate, domeniul de aplicabilitate al acestor cunoștințe este mult mai larg. Noțiuni fundamentale de fizica a atomului (în particular a nucleului atomic) sunt indispensabile în explicarea principiilor altor metode imagistice (scintigrafia izotopică, RMN), după cum interacțiile elementare ale particulelor atomice se regăsesc, ca premiză fenomenologică, în radiobiologie și radioterapie.

### *Structura atomului.*

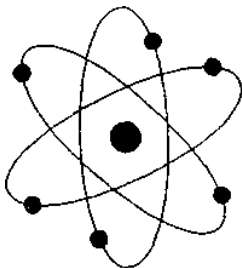


Fig.1. Un simbol al epocii atomice care nu are nimic comun cu structura atomilor. Figuri de acest fel apar deseori ca senine de avertizare sau ca embleme ale firmelor agențiilor internaționale și altor organizații care au vreo legătură cu atomul. Nu este nimic rău în aceasta, cit timp figura este privită ca un simbol; dar există întotdeauna pericolul ca unii dintre noi să fie induși în eroare și să-și închipuie că în realitate atomii arată astfel.

Din comentariul care însoțește fig.1 nu trebuie înțeles că viziunea "planetară" comună asupra atomului - așa cum este sugerată de primele

"modele" apărute la începutul secolului nostru (și care, în fond, nu cuprinde neadevăruri de esență: în virtutea acestor metode a fost statuat faptul că atomul este un sistem fizic format dintr-un nucleu central, cuprinzând protoni și neutroni, în jurul căruia "gravitează" electronii) - este condamnabilă. Trebuie desprinsă doar ideea că, întrucât domeniul fenomenologic al atomului și particulelor sale este un domeniu în care legiile fizicii clasice nu sînt aplicabile, reprezentările elaborate pe baza acestora sunt neadecvate. Să ne reamintim, în acest sens, bine cunoscutul model atomic imaginat de Rutherford în 1911 (fig.2).

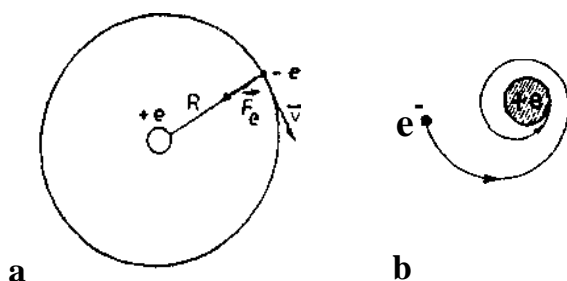


Fig.2. Atomul hidrogenoid al lui Rutherford este perfect din punctul de vedere al mecanicii clasice (a). Datorită energiei electromagnetice iradiate (ca urmare a deplasării sarcinii lui electrice), el n-ar putea "supraviețui" mai mult de  $10^{-9}$  secunde (b), în contradicție cu toate datele experimentale

Atomismul modern utilizează, în descrierea existenței și comportamentului atomului, conceptele fundamentale ale fizicii cuantice, ceea ce permite o explicație coerentă a stabilității lui și a proceselor fizice proprii microobiectelor care îl compun, în concordanță cu rezultatele experimentale. Deosebirile esențiale între fizica cuantică și cea clasică sînt concentrate în două afirmații:

1. mărimile măsurate (observabilele) nu pot lua orice valori;
2. comportarea sistemelor într-o experiență dată nu poate fi prevăzută decât statistic.

Din prima afirmație rezultă că atomul, ca sistem fizic de microobiecte, este supus regulilor de cuantificare; din cea de a doua, că, în domeniul său de

observație, descrierea corectă a rezultatelor experimentale se realizează prin formularea de legi statistice.

**Cuantificarea atomului.** Noțiunea de cuantificare se referă la faptul că mărimile fizice care definesc starea atomului nu pot lua decât valori care variază în salturi, adică sînt discrete (discontinue). Parametri principali ai acestei stări capătă expresii care conțin de regulă constanta lui Planck,  $h$ , și sînt multipli întregi sau fracționări ai lui  $h$ . Una dintre constantele fundamentale ale fizicii universale, constanta lui Planck are valoarea:

$$h = 6,626 \times 10^{-34} \text{ Js (joule x sec)}$$

Din această expresie rezultă că dimensiunea ei fizică decurge dintr-un produs [energie] x [timp], deci este cea a unei acțiuni (de unde denumirea de cuantă de acțiune). În modul de manifestare al fenomenelor la scara atomică, o cantitate de acțiune este în mod obligator un multiplu de  $h$ .

Mărimea constantei lui Planck constituie un criteriu de aplicabilitate a mecanicii cuantice, respectiv mecanicii clasice, în abordarea unui domeniu fenomenologic: dacă pentru un sistem fizic orice variabilă dinamică "naturală" avînd dimensiunea acțiunii (coordonatele spațiale, impulsul, momentul cinetic, viteza, energia etc.) are valori numerice comparabile cu  $h$  (așa cum este cazul atomului), comportarea sistemului trebuie descrisă în termenii mecanicii cuantice. Pe de altă parte, dacă fiecare asemenea variabilă este foarte mare în raport cu  $h$ , legile fizicii clasice sînt valabile cu o precizie suficientă.

După cum se știe, un criteriu similar, viteza luminii  $c$  ( $3 \times 10^8 \text{ ms}^{-1}$ ) este utilizat în alegerea tratării "relativiste" sau "nerelativiste" a unui fenomen fizic: o tratare nerelativistă (clasică) este adecvată, adică suficient de precisă, dacă toate vitezele implicate sînt mici în comparație cu  $c$ .

**Energia.** Ideea cuantificării energiei atomului, principalul parametru care îi descrie starea, a fost materializată de N. Bohr, prin enunțarea primului dintre postulatele care stau la baza cunoscutului său model atomic semiclassical. Potrivit

acestui postulat, energia unui atom (considerat în repaus) nu poate lua decât valori dintr-o mulțime discretă de energii  $E_1, E_2, \dots$ ; corespunzător acestor valori, mișcarea constituenților săi interni (electronii) se poate efectua numai pe anumite orbite "permise" sau orbite staționare, în care atomul nu emite și nu absoarbe energie. Aceasta îi conferă starea staționară, adică stabilitatea.

Desăvârșind modelul atomului hidrogenoid al lui Bohr, fizica cuantică dă o explicație satisfăcătoare unor aspecte de esență, cum ar fi stabilitatea atomului, condiționată de energia stării lui fundamentale, cea mai joasă energie a sistemului pe care îl constituie. În final, modelul cuantic al atomului hidrogenoid oferă imaginea unui edificiu întins, fără o stabilitate deosebită, în interiorul căruia electronul descrie o mișcare relativ lentă în jurul nucleului, la o distanță mare în raport cu unitățile naturale definatorii.

Fizica cuantică permite în același timp și explicarea structurii atomului cu mai mulți electroni, care nu era posibilă înainte de elaborarea conceptelor sale.

O reprezentare corectă a acestui tip de atom trebuie să țină seama, pe lângă forța centrală de atracție a nucleului, și de forțele de respingere reciprocă a electronilor. În analiza condițiilor respective, două concluzii importante s-au impus:

1. Electronii din atomii multi-electronici se grupează energetic și spațial în așa-numite pături electronice (orbitali).
2. Există o vădită tendință de grupare a câte doi electroni, astfel ca energia sistemului să fie minimă. Această proprietate de ordin general a fost enunțată de Pauli (1924) în termenii principiului excluziunii, potrivit căruia într-un atom nu pot exista doi electroni cu numere cuantice identice; un orbital poate cuprinde maximum doi electroni, diferiți între ei prin semnul numărului cuantic de spin (adică "antiparaleli").

Dezvoltarea acestor premise permite reprezentarea așa-numitei "configurații electronice", definatorii pentru starea atomului în cazul concret al unui anumit număr de electroni pe care îi posedă.

**Dualitatea particulă-undă.** Una dintre cele mai importante caracteristici ale obiectelor cuantice (obiecte a căror evoluție nu poate fi explicată decât pe baza fizicii cuantice) este legătura dintre proprietățile lor corpusculare și ondulatorii. această legătură, enunțată de L. de Broglie (1924), constă din faptul că fiecărei particule în mișcare îi este atașată o undă, unda de Broglie, care se propagă în direcția și cu viteza particulei. In mod reciproc, orice undă (cum ar fi, de exemplu, o radiație electromagnetică) presupune deplasarea unei particule asociate (în exemplul dat, un foton).

Într-o altă accepțiune - care nu este unanim agreată -particula liberă în mișcare și unda de Broglie se identifică; în cazul electronului atomic, ele reprezintă trăsături intrinseci ale acestuia.

### ***Structura nucleului atomic.***

Sistem fizic complex, nucleul atomic este format din particule subnucleare (nucleoni), care pot exista în două stări diferite din punct de vedere cuantic: protoni și neutroni.

O specie nucleară individuală (nuclid) este caracterizată printr-un număr  $Z$  de protoni și unul  $N$  de neutroni. Numărul  $Z$ , care corespunde celui al electronilor, este denumit număr atomic; suma  $Z + N$  a nucleonilor, exprimată prin  $A$  ( $A = Z + N$ ) este numărul de masă al atomului.

Nuclizii sînt definiți grafic prin simbolul elementului chimic respectiv ( $X$ ), la care se adaugă indicii corespunzători numărului de masă (al nucleonilor) și celui al protonilor:

Numărul neutronilor ( $N$ ) poate fi dedus cu ușurință din operația  $A - Z = N$ . Doi nuclizi cu același  $Z$ , dar cu  $A$  diferit, sînt denumiți *izotopi*.

În diferite situații, mai sînt utilizați termenii: *izobari* (pentru nuclizi cu același  $A$ , dar cu  $Z$  diferit), *izotoni* (nuclizi cu același  $N$ , dar cu  $A$  și  $Z$  diferit) și



izomeri (nuclizi cu masă și număr atomic identice, dar care diferă prin proprietățile lor radioactive).

Stabilitatea relativă a nucleului se explică prin existența unor forte nucleare, care leagă nucleonii și care nu sînt nici de natură electrică, nici gravitațională (la scara nucleului, ele sînt mult mai intense decît acestea). Acțiunea acestor forțe se exercită prin schimbul continuu între nucleonii de cele două tipuri (proton și neutron) de particule de legătură, mezoni, din care rezultă o atracție de tip special, cu o "tărie" considerabilă, tară analog în fizica clasică.

Suma maselor experimentale  $m_p$  și  $m_n$  ale tuturor protonilor și neutronilor unui nucleu este diferită de masa experimentală a nucleului,  $M$ . Diferența:

$$[Zm_p + (A-Z)m_n] - M = \Delta m$$

se numește *defect de masă*. Acesteia îi corespunde energia  $E = \Delta mc^2$ , sau energia de legătură, care reprezintă energia desfacerii nucleului în nucleonii componenți! energia care se eliberează în procesul formării nucleului din nucleoni.

**Modele nucleare.** În încercările de a explica structura intimă a nucleului, au fost elaborate, ca și în cazul atomului lui însuși, o serie de "modele", care oferă o reprezentare mai curînd intuitivă a acestei structuri:

- modelul "picăturii" reliefează omogenitatea densității nucleului și analogia mișcării nucleonilor cu cea a agitației termice a unei molecule;
- modelul "păturilor" sugerează ideea existenței unor pături energetice cuantificate, în care nucleonii se grupează în perechi de spin opus și se mișcă pe orbite independente (similar electronilor în atom);
- modelul "unificat" consideră că nucleonul se mișcă individual în câmpul determinat de ceilalți nucleoni și, concomitent, se deplasează cu întreaga pătură din care face parte.

Particulele elementare ale nucleului. În cursul știilor lor experimentale efectuate în ultimele decenii pentru determinarea naturii interacțiilor nucleare, a

fost pus în evidență un număr considerabil de particule componente ale nucleului. Acestea au o masă și un timp mediu de viață extrem de variabile și au fost grupate de Feynman în câteva categorii principale ("octete"):

- leptoni (particule ușoare): electroni, pozitroni, miuoni, neutrini etc.
- mezoni (particule cu masa medie)
- barioni (particule grele): protoni, neutroni, hiperoni

Unele din aceste particule (așa cum sînt mezonii  $\rho$ ) participă nemijlocit la realizarea forțelor nucleare, asigură coeziunea și stabilitatea nucleului. Mai trebuie menționat faptul că fiecărei particule îi corespunde o antiparticulă (cu aceeași masă, spin și timp de viață, dar cu sarcină și număr barionic diferit) și că principalele lor caracteristici fizice sînt cuantificate.

În ultimii ani, anomaliile de manifestare a unor particule în cursul experiențelor au făcut să se presupună existența unor structuri subelementare, quarkurile.

### ***1.2. Radiațiile Rontgen; natură, proprietăți fundamentale***

Fasciculul de radiații X sau Rontgen este un fascicul de fotoni, adică o radiație\* electromagnetică a cărei energie este definită, conform mecanicii cuantice, prin relația:

$$E = h\nu$$

unde E este energia cuantei fotonului, h constanta lui Planck iar  $\nu$  frecvența undei electromagnetice; în consecință, el va manifesta toate proprietățile fotonilor.

Descrierea acestor proprietăți în cele ce urmează va urmări aspecte legate de practica radiologiei medicale.

Fotonul, particula elementară a câmpului electromagnetic, nu posedă nici sarcină electrică nici masă de repaus și, în consecință, nu poate fi imaginat decât în mișcare.

## ***Divergența***

În general, fasciculul de fotoni poate fi descris geometric ca un con, în interiorul căruia fotonii porniți de la o sursă - considerată în mod ideal ca punctiformă - diverg pe măsură ce se îndepărtează de aceasta, acoperind o arie de proiecție din ce în ce mai mare (fig.5). Rezultatul divergenței este scăderea intensității fasciculului, proporțională cu pătratul distanței față de sursă.

Acest fenomen caracteristic are numeroase implicații de ordin practic, impunând, printre altele, unele particularități tehnicilor de examinare și tratament. El explică, de asemenea, una din trăsăturile fundamentale ale formării imaginii radiologice, *proiecția conică*. În sfârșit, același fenomen devine un factor important în protecția față de radiații.

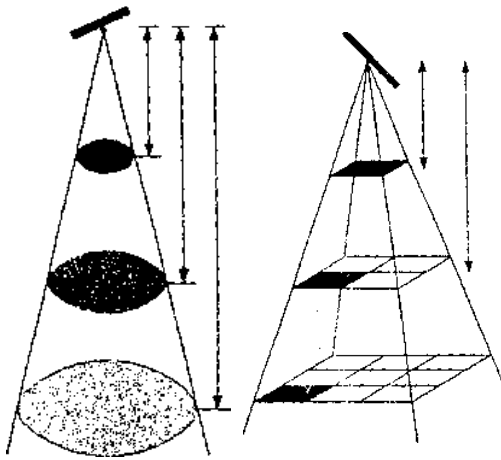


Fig. 3. Divergența fasciculului de radiații produce scăderea intensității lui cu pătratul distanței față de sursă.

## ***Atenuarea***

Este principalul proces fizic la care este supus fasciculul de fotoni la trecerea lui prin materie. Prin atenuare trebuie înțeleasă reducerea intensității fasciculului datorată scăderii numărului de fotoni incidenti.

La baza atenuării fasciculului de radiații Rontgen se situează absorbția lui de către mediu prin efectul fotoelectric (fig.4) și difuziunea (împrăștierea) lui prin efectul Compton (fig.5). Datorită acestuia din urmă, atenuarea are nu numai efecte și consecințe cantitative, ci și calitative, soldându-se cu apariția de fotoni

de energie redusă și cu direcție diferită de cei cuprinși în fasciculul inițial (incident).

A treia modificare elementară pe care o poate recunoaște fotonul, materializarea lui prin transformarea în două particule cu masă și sarcină electrică de sens opus (electron și pozitron) nu se produce în condițiile concrete ale practicării Rontgendiagnosticului.

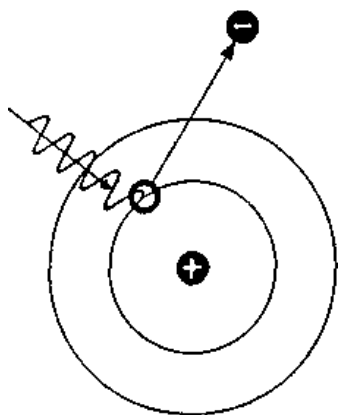


Fig.4. Absorbția prin efect fotoelectric. Fotonul cedează întreaga lui energie unui electron care părăsește atomul; acesta devine un ion pozitiv.

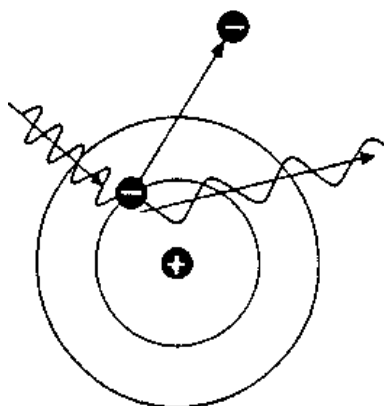


Fig.5. Efectul Compton. Fotonul cedează o parte din energia sa unui electron care părăsește atomul. Apare un foton cu energie redusă și cu direcție modificată.

Fenomenul atenuării radiației poate fi considerat ca inversul capacității acesteia de a penetra mediul. În adevăr, spre deosebire de fotonii de energie joasă, așa cum sînt cei ai luminii vizibile, fotonii X nu sînt reflectați sau absorbiți la suprafața corpurilor, ci le străbat în măsura în care nu dispar în urma interacțiilor cu atomii mediului. În practică, se obișnuiește ca această trăsătură fizică să fie denumită penetrabilitate.

## ***Luminescența***

Cu variantele ei, fluorescența și fosforescența, este fenomenul fizic prin care fotonii radiației X, excitând atomii anumitor materiale, produc indirect, în cursul dezexcitării acestora, o emisie de fotoni cu lungimi de undă situate în spectrul luminii vizibile. O parte din energia lor este deci convertită pe această cale într-o radiație luminoasă, perceptibilă de către retină. În practica radiodiagnosticului, prin utilizarea ecranelor fluorescente, fasciculul de radiații Rontgen produce imaginea radiosopică.

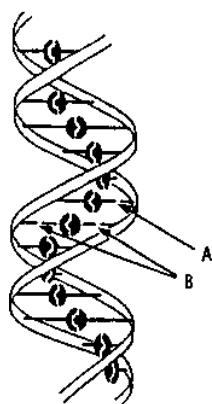
Fluorescența este forma de luminescență care se manifestă numai atâta timp cât radiația X interacționează cu materialul, spre deosebire de fosforescență, persistentă un anumit timp după încetarea interacției directe. Este evident că în radioscopie nu poate fi utilizată decât fluorescența; manifestarea fosforescenței, chiar pentru un timp scurt, produce o remanentă a imaginii care este stânjenitoare pentru examinator.

## ***Efectele chimice***

Dintre numeroasele efecte de ordin chimic produse de radiațiile X, efecte care își au originea în ionizarea și excitarea moleculelor mediului, capacitatea de a impresiona o emulsie fotografică este larg exploatată în practica radiodiagnosticului. Ea permite obținerea radiografiei, adică a imaginii radiologice fixate pe film. Radiografia, produsă în virtutea aceleiași procesări prin care se obține un clișeu fotografic, este o imagine negativă a celei observate în radioscopie.

## ***Efecte biologice***

Capacitatea radiațiilor X de a ioniza mediul parcurs, comună unei categorii largi de radiații - electromagnetice și corpusculare - se situează la baza efectelor lor biologice. Aceste efecte, deosebit de complexe și variate, studiate experimental de radiobiologie, sînt utilizate în practica radioterapiei.



În fig.6 este prezentat, ca exemplu, efectul iradierii asupra acidului dezoxiribonucleic (ADN), purtătorul informației genetice. În urma ionizărilor, s-a produs o ruptură unică (A), respectiv dublă (B), a legăturilor dintre spiralele moleculare, cu posibilitatea apariției unei mutații.

### ***1.3. Imaginea radiologică: mod de formare, semnificație, particularități***

#### ***Formarea și semnificația imaginii radiologice.***

Utilizarea radiației X în scop diagnostic se bazează pe posibilitatea obținerii cu ajutorul ei a unei imagini caracteristice, aparentă pe ecranul radioscopie sau pe filmul radiografie, imaginea radiologică. Aceasta este o reprezentare indirectă (în termenii unui limbaj modern, o reprezentare "codificată") a organelor sau regiunilor anatomice străbătute de radiații.

Imaginea vizuală comună a elementelor lumii care ne înconjoară, bazată pe reflectarea luminii de către suprafața corpurilor, este în realitate tot o imagine codificată pe care o creează analizatorul optic și căreia creierul îi atribuie o anumită semnificație. Imaginea radiologică nu are însă un corespondent material explicabil în virtutea legilor fiziologiei vederii; pentru a-i desluși sensul real, ea nu poate fi pur și simplu "citită", ci trebuie să fie întotdeauna interpretată, adică decodificată printr-un proces mental particular, care implică un grad important de convenție.

Conform teoriei informației, imaginea radiologică este de fapt un mesaj cu privire la structura mediului examinat, transmis pe calea radiației X, a cărui geneză trebuie explicată considerând diferitele momente proprii unui așa-numit "lanț informațional".

*Sursa de emiterie* a mesajului, mai exact sursa suportului prin care se transmite informația, este reprezentată de tubul generator de radiații X. În tubul radiogen, electronii puternic accelerați de diferența de potențial dintre catod și anticatod (anoda) suferă la nivelul acestuia din urmă fenomenul de frânare (fig. 7), prin care o parte din energia lor cinetică se transformă în fotoni X.

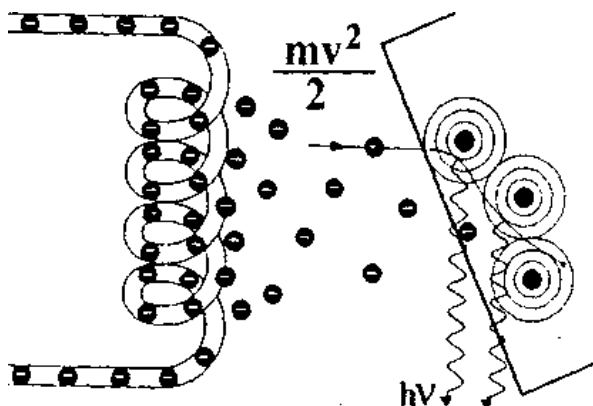


Fig. 7. Producerea radiației X de frânare. Porniți din filamentul catodului adus la incandescență, electronii puternic accelerați ce trec prin vecinătatea nucleilor atomilor anodei sunt încetiniți și deviați. O parte din energia lor apare sub forma unei cuante de radiație X.

Frânarea este interacția fizică dintre un electron ce se deplasează în vecinătatea unui nucleu atomic (cu sarcină pozitivă) și nucleul respectiv, soldată cu devierea traiectoriei electronului și încetinirea acestuia. Conform teoriei cuantice, în asemenea condiții se emite un foton, a cărui energie este prelevată din energia cinetică a electronului. Rezultatul fenomenului de frânare este deci apariția unei radiații electromagnetice (radiația X de frânare) și scăderea energiei cinetice a electronului (fig. 7).

Trebuie înțeles că, în cursul interacției lor cu atomii anodei, electronii cedează energia treptat și la întâmplare, fiecare act de emisie electromagnetică fiind responsabil de o anumită frecvență. În ansamblul ei, radiația Rontgen produsă pe această cale are un spectru continuu de lungimi de undă. Limita inferioară a acestui spectru corespunde situației extreme în care energia cinetică a electronului se transformă dintr-o dată într-o cantă de energie  $h\nu$  maximă, corespunzătoare energiei de accelerare aplicată la bornele tubului radiogen (exprimată în volți).

Fasciculul de radiații Rontgen generat în acest mod constituie suportul propriu-zis al informației sau mesajului.

În continuare, fasciculul obținut este proiectat asupra organului sau regiunii anatomice examinate și este modelat de acestea, în esență prin procesul de atenuare.

Am văzut că atenuarea depinde fundamental de grosimea, densitatea și mai ales de numărul atomic al mediului parcurs. Fiecare fracțiune a fasciculului de radiații devine un veritabil aparat de măsură, care analizează plan cu plan, în direcția lui de propagare, mediul pe care îl străbate și capătă, prin gradul în care este treptat atenuat, o încărcătură informațională. El se transformă într-un semnal care reflectă mărimea parametrilor menționați. Cum regiunea anatomică parcursă de întregul fascicul cuprinde structuri ce diferă ca grosime, densitate și număr atomic, atenuarea va fi la rândul ei diferită de la o regiune la alta a fasciculului.

Urmează ca informația ce rezultă din totalitatea semnalelor purtate de fascicul să fie decodificată, adică interpretată.

Decodificarea este în realitate un proces mental deosebit de complex. Așa cum am văzut, semnalele se formează prin parcurgerea strat cu strat de către fascicul a regiunii anatomice examinate și prin sumarea treptată a informațiilor cu privire la capacitatea de atenuare a structurilor din componența straturilor succesive. Numărul acestor semnale, prezente în imaginea radiologică, este imens; nu toate însă sînt utile.

Procesul decodificării trebuie, înainte de toate, să realizeze un discernământ și o selecție a lor, reliefându-le pe cele care pot avea o semnificație anatomo-clinică și care constituie de fapt o proporție foarte redusă. Pe baza acestora, urmează să fie identificate structurile care le-au generat, astfel încât imaginea să capete sensul unei reprezentări anatomice reale.



O radiografie obișnuită nu ar putea fi descifrată sau decodificată, deci nu ar putea deveni un instrument de diagnostic clinic, dacă nu am poseda anumite premise, care constau în esență din:

- cunoașterea exactă a anatomiei regiunii examinate, a formei și topografiei organelor și structurilor cuprinse în aceasta;
- cunoașterea capacității de atenuare a formațiunilor anatomice și structurilor parcurse de fascicul, care contribuie la formarea imaginii;
- cunoașterea imaginii radiologice normale, care odată fixată în memorie, devine un veritabil etalon în procesul de decodificare a oricărei imagini patologice;
- utilizarea unor manevre tehnice complementare, care permit disocierea planurilor și formarea unei reprezentări mentale tridimensionale a organelor și formațiunilor anatomice examinate.

### ***Particularitățile imaginii radiologice.***

În procesul de formare a imaginii radiologice se manifestă inevitabil proprietățile fasciculusului de radiații; dintre acestea, unele influențează sensibil trăsăturile ei optice, astfel încât considerarea lor atentă este indispensabilă unei interpretări corecte.

***Proiecția conică.*** Datorită divergenței și formei conice a fasciculusului, imaginea radiologică a unui obiect (organ sau formațiune anatomică) este întotdeauna o imagine mărită. Efectul de mărire poate fi evaluat prin prisma legilor optice aplicabile și luminii vizibile; el este cu atât mai pronunțat, cu cât obiectul se găsește mai aproape de sursa radiației (tubul radiogen) și mai departe de planul de proiecție, reprezentat de film sau ecran. În practică, pentru a diminua cât mai mult efectul de mărire (teoretic, el nu poate fi niciodată eliminat), deci pentru a obține o imagine cu dimensiuni cât mai apropiate de cele reale ale obiectului, adică imaginea izometrică, este necesar ca acesta să fie situat cât mai aproape de film sau ecran și cât mai departe de tubul radiogen, adică de sursa fasciculusului.

Creșterea distanței dintre tub și ecran este limitată de considerente tehnice; o radiografie efectuată cu o distanță sursă-film de 1,5 -2 m, adică o teleradiografie, oferă însă o imagine a cărei mărire poate fi apreciată ca neglijabilă.

Mărirea imaginii obiectului nu este singura consecință a formei conice a fasciculului; pentru înțelegerea celorlalte, este necesar să se aibă în vedere faptul că fasciculul este compus dintr-o regiune centrală (a cărei expresie ideală este "raza centrală", adică înălțimea geometrică a conului de radiații), care are în mod obișnuit o direcție perpendiculară pe planul de proiecție, în timp ce restul componentelor fasciculului urmează un traiect din ce în ce mai oblic, pe măsură ce se situează mai departe de această regiune. Oblicitatea fasciculului față de planul de proiecție produce însă deformarea imaginii rezultate, conform principiilor geometriei optice după care se formează umbra corpurilor în lumina vizibilă.

Acest fapt poate fi ușor demonstrat dacă încercăm să obținem imaginea unei sfere folosind un fascicul perpendicular pe film și unul oblic în raport cu filmul. În primul caz imaginea sferei va fi reprezentată printr-un cerc, în cel de al doilea printr-o elipsă (fig.8).

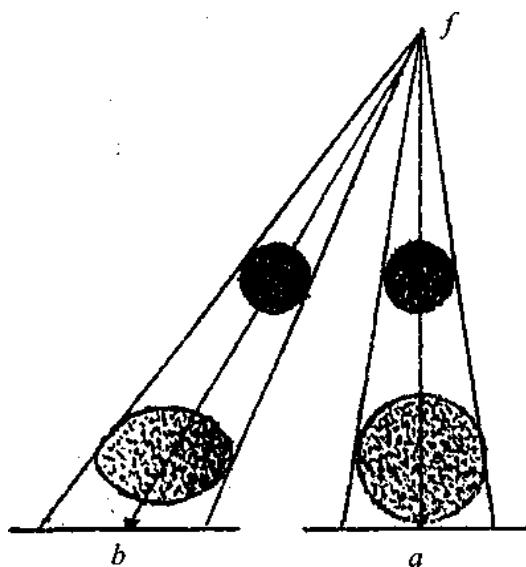


Fig.13. Imaginea radiologică a unei sfere, obținută cu un fascicul perpendicular pe film (a) și unul oblic (b).

Rezultă deci că, datorită proprietăților optice ale fasciculului, imaginea radiologică este nu numai o imagine mărită, ci și una deformată a obiectului: regiunea lui străbătută de porțiunea centrală a fasciculului va fi reprezentată în imagine în proiecție perpendiculară, având dimensiuni apropiate de cele reale, în timp ce regiunile corespunzătoare periferiei fasciculului vor apărea în proiecție oblică, deci vor fi mărite; în ansamblul ei, imaginea va fi astfel inevitabil deformată. Efectul de deformare poate fi foarte pronunțat în cazul formațiunilor anatomice voluminoase, așa cum este de exemplu inima, ale cărei margini se situează la distanță mare față de partea centrală a organului.

Pentru a diminua efectul de deformare, fasciculul de radiații va trebui să fie astfel orientat încât raza lui centrală să cadă perpendicular pe film, trecând prin centrul formațiunii sau structurii anatomice care prezintă cel mai mare interes.

În afara direcției fasciculului față de planul de proiecție, un element important în formarea imaginii radiologice a unui obiect este orientarea acestuia în raport cu fasciculul.

Atunci când fasciculul este perpendicular pe axul lung al obiectului se obține proiecția longitudinală a acestuia. Dacă el este astfel orientat încât raza centrală corespunde axului organului, se obține proiecția axială sau ortogradă. Incidența oblică a fasciculului față de obiect poate produce o imagine în care obiectul apare mai scurt sau, dimpotrivă, mai lung decât în realitate.

În practică, obținerea unei imagini corect interpretabile obligă la o riguroasă "poziționare" a regiunii anatomice examinate în raport cu fasciculul.

***Sumația planurilor.*** Așa cum am văzut, imaginea radiologică se formează prin atenuarea treptată a fasciculului de radiații care străbate plan cu plan regiunea anatomică examinată. Se poate spune că ea sumează atenuarea pe care o produc elementele structurale situate în diferitele planuri ale regiunii respective.

Această așa-zisă "lege a sumăției planurilor" este trăsătura cea mai caracteristică a imaginii radiologice "clasice". Datorită ei două sau mai multe obiecte radioopace, situate unul în fața celuilalt, vor forma o imagine unică și nu vor putea fi direct individualizate. Contribuția fiecăruia la formarea imaginii va fi tradusă doar printr-un surplus de intensitate a opacității .

Un exemplu ilustrativ în acest sens îl reprezintă formațiunea opacă situată în centrul imaginii radiologice a toracelui, etichetată în mod curent ca "opacitate cardiovasculară". În realitate, aceasta este formată prin sumația coloanei vertebrale, organelor mediastinului posterior, cordului, vaselor mari și sternului. Un corolar al efectului de sumație îl reprezintă substrația, care trebuie înțeleasă ca reducerea intensității unei opacități, în cazul în care înaintea sau în fața obiectului ce o creează este situată o structură radiotransparentă.

Astfel se formează, de exemplu, pe radiografia toracelui, banda transparentă verticală, dispusă pe linia mediană, în dreptul primelor vertebre toracale, care se datorează traheei, organ ce conține aer și este deci radiotransparent. La fel, conținutul gazos al stomacului și colonului apare sub forma de imagini transparente, proiectate peste opacitatea abdominală.

Efectul de sumație este uneori un factor favorabil în formarea imaginii radiologice; datorită lui este posibil, de exemplu, ca formațiuni opace de dimensiuni foarte mici, care nu pot avea o reprezentare individuală, să formeze prin sumare imagini decelabile (micronodulii din tuberculoza miliară). De regulă, el este însă stânjenitor, pentru că face imposibil de precizat dacă o imagine prezentă în radiografie se datorează unei singure structuri sau mai multora situate în planuri succesive.

#### **1.4. Tehnica generală a Rontgen-diagnosticului Instalația de Rontgendiagnostic convențional ("clasic").**

O instalație elementară utilizată în Rontgendiagnostic constă în principiu din trei componente fundamentale: tubul radiogen, transformatorul de înaltă tensiune și dispozitivele de comandă și control.

**Tubul radiogen** utilizat în prezent (fig.14) reprezintă o formă perfecționată tehnic, în grade diferite, a tubului Coolidge, adică un tub cu un vid foarte înaintat, la extremitățile cărui sînt montați cei doi electrozi.

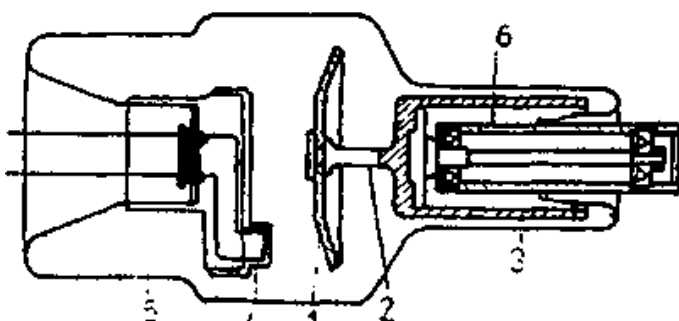


Fig.14. Tub radiogen cu anod rotativ, utilizat în Rontgendiagnostic: 1 - discul anodului; 2 - axul de rotație; 3 - rotorul anodului; 4 - filamentul catodului; 5 - peretele de sticlă al tubului; 6 - statorul anodului.

Catodul este constituit dintr-o spirală metalică (filament) din tungsten, care în timpul funcționării tubului este adus la incandescentă. În acest mod, el eliberează electroni, într-un număr proporțional cu gradul de încălzire a filamentului, respectiv cu intensitatea curentului aplicat acestuia ("emisiune termoionică"). Filamentul este înconjurat de o piesă metalică cilindrică, având rolul de a concentra și focaliza electronii emiși grupându-i într-un fascicul conic cu vârful situat pe anod.

Anodul (anticatodul) este construit în principiu dintr-un bloc metalic, în care este încorporat un disc de tungsten, metal cu punct de topire foarte ridicat (3200°C). El este destinat frânării electronilor proveniți din catod și puternic accelerați în timpul funcționării efective a tubului. În cursul procesului de frânare, aproximativ 98% din energia electronilor se transformă în căldură și doar 1% în energie cuantică transferată fotonilor X. Aceasta obligă la

particularități constructive deosebit de elaborate, pentru a se evita deteriorarea anodului, prin topirea regiunii supuse impactului electronilor.

**Transformatorul de înaltă tensiune.** Bazată pe principiul inducției electromagnetice, această componentă a instalației are ca scop transformarea curentului electric din rețeaua de alimentare într-un curent de tensiune ridicată, apropiată producerii radiației X.

Transformatorul cuprinde o bobină primară, alimentată cu curent de tensiune joasă (220-380 V) și intensitate mare (5-10 A) și una secundară, care produce un curent de tensiune înaltă (de ordinul kilovolților) și intensitate mică (de ordinul miliamperilor), care va fi aplicat bornelor tubului, în scopul accelerării electronilor prin diferența de potențial creată.

În afara transformatorului principal descris, alți transformatori furnizează curenți cu parametri diferiți, necesari, de exemplu, încălzirii filamentului catodului și alimentării altor dispozitive.

Concomitent cu ridicarea tensiunii, se realizează și redresarea curentului aplicat tubului, adică transformarea lui într-un curent practic continuu, care circulă dinspre catod spre anod.

Incluse în așa-numita "**masă de comandă**", dispozitivele de comandă și control permit alegerea parametrilor fizici adecvați examinării, respectiv intensitatea și energia radiației X, ca și timpul de expunere (în radiografie). Parametrii respectivi pot fi controlați prin aparate de măsură corespunzătoare, montate în aceeași masă.

Un număr important de **accesorii** sînt necesare în asigurarea condițiilor de adaptabilitate la cerințe și de fiabilitate a instalației, ca și de protecție a personalului. Cele mai importante sînt reprezentate de:

- dispozitivele de diafragmare a fasciculului;

- stativele de diverse tipuri, inclusiv cel purtător al ecranului radiosopic;
- dispozitive de susținere și fixare a casetelor;
- grilele antidifuzante;
- dispozitivele de centrare (mecanice sau luminoase);
- dispozitivele de compresie;
- materiale de protecție (mănuși, șorțuri plumbate etc.)

## 2. COLANGIOPANCREATOGRAFIA ENDOSCOPICĂ RETROGRADĂ (ERCP)

ERCP reprezintă opacifierea directă a căilor biliare prin cateterism transendoscopic al papilei Vater. Această tehnică implică plasarea unui instrument cu vedere laterală (duodenoscop) în duodenul descendent. Se cateterizează ampula lui Vater, se injectează substanță de contrast și ulterior se vizualizează radiografie ductele pancreatice și arborele biliar. Operatorii instruiți pot vizualiza 90-95% din ductele pancreatice și 90% din ductele biliare.

### 2.1. Tehnica ERCP

ERCP se execută pe o masă radiologică, după sedare și inducția hipotoniei duodenale cu atropină sau glucagon. Ductul pancreatic se va umple lent, pe toată lungimea sa, cu substanța de contrast, sub monitorizare fluoroscopică permanentă. Injectarea se continuă până când se vizualizează primele ramuri laterale, evitându-se supraîncărcarea. Prin inserția cateterului în sus sub un unghi mai ascuțit, se va vizualiza ductul biliar comun și întregul tract biliar, inclusiv vezicula biliară.

#### *Materiale necesare:*

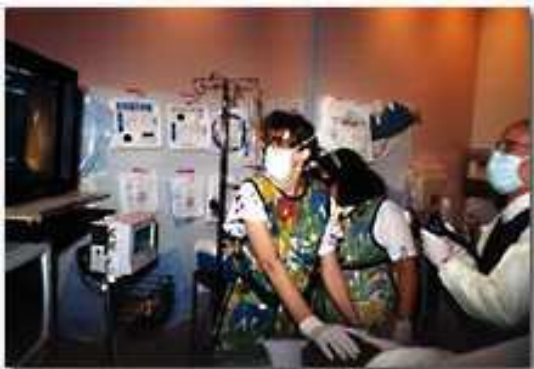- aparat fluoroscopic TV (preferabil tip C-arm).
- fibroendoscop: panduodenoscop cu vedere laterală pentru vizualizarea și abordul papilei Vater.





- catetere de teflon curbate - speciale cu ultimii 3-4 cm gradați centimetric, adaptate la lungime și calibru (4-5 Fr) la canalul de instrumentare a endoscopului; cateterele sunt dotate cu un fir ghid metalic de rigidizare, pentru favorizarea dirijării prin răsucire a ciocului cateterului spre papilă.
- substanță contrast iodată hidrosolubilă diluată (140 mg iod/ml);
- anestezie orofaringian (pentru introducerea endoscopului).
- antispastic major (Scobutil, Glucagon) pentru obținerea hipotoniei duodenale.

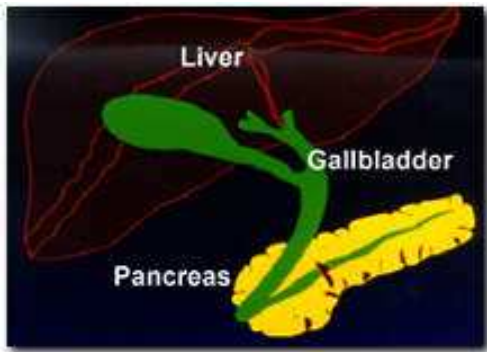
Pacientul se așează în decubit lateral pe masa de fluoroscopie. Se montează linie intravenoasă cu perfuzie lentă de ser fiziologic sau ac-cateter cu robinet pentru acces intravenos intermitent necesar pentru injectarea antispasticului. După anestezie, endoscopistul introduce fibroscopul în duoden. Se injectează intravenos antispastic (1 fiolă Scobutil sau 0,5 mg Glucagon).



Sala de ERCP:

- pacientul așezat pe masa de fluoroscopie
- operatorul are simultan acces la monitorul de endoscopie și la cel fluoroscopic

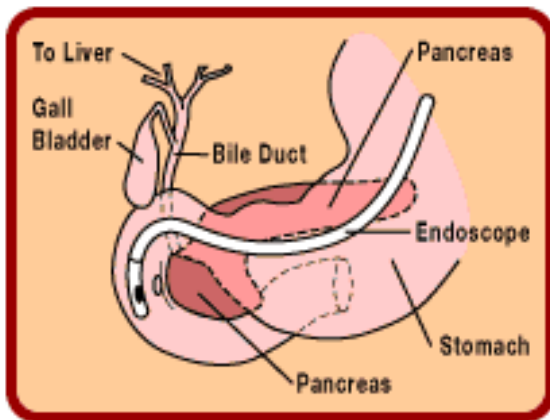
Se introduce cateterul sub control vizual până în papilă și se avansează 0,5-1 cm. Se injectează contrast sub control vizual și fluoroscopic TV până la umplerea adecvată a căilor intrahepatice. În cazul cateterizării accidentale a canalului Wirsung, este necesară aspirarea contrastului introdus (evitarea reacției pancreatitice) și se redirecționează după extracție completă capătul sondei spre cranial.



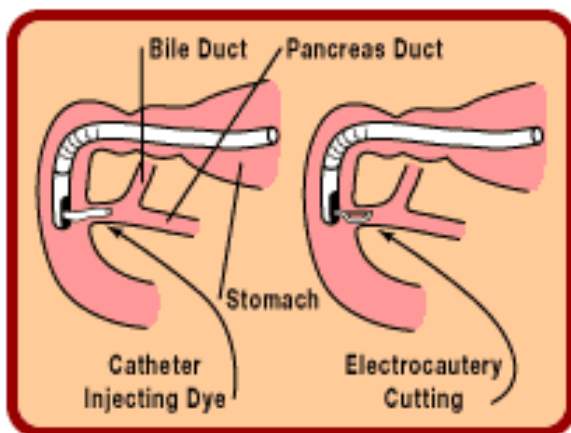
Anatomia arborelui ductal biliopancreatic care est explorat în ERCP:

- duct pancreatic
- căi biliare

care se deschid în duoden prin ampula lui Vater



Fibroendoscopul avansează prin tractul digestiv până la nivelul ampulei lui Vater



Abordul căilor biliare după electrocauterizarea sfincterului Oddi

### ***Achiziția imaginilor :***

Se execută fluorografiile sau radiografiile pe filme 24/30 centrate fluoroscopic în incidențe frontale, oblice, în funcție de leziune, cu cateterul și endoscopul pe loc.

După radiografiere, cateterul și endoscopul se extrag, dacă nu se optează pentru o tehnică intervențională (sfincterotomie, extracție calculi etc.). Se mai efectuează un control fluoroscopic și eventual radiografiile pentru evidențierea căilor biliare extrahepatice, fără cateterul endoluminal.

### ***Eșecuri: incidente, accidente :***

Cateterismul papilei este imposibil la 2-3% din pacienți; injectarea Wirsungului poate genera pancreatită (pasageră); accidentele sunt foarte rare și de regulă minore (sângerări).

ERCP este o tehnică sigură atunci când este efectuată de un operator experimentat. La 40-75% din pacienți apar creșteri asimptomatice ale amilazei după pancreatografie, având rareori importanță clinică. Pancreatita apare la aproximativ 1-7% din pacienți dar este, de regulă, benignă și autolimitată. Într-o statistică efectuată în S.U.A. privind complicațiile, rata morbidității a fost de 3%, iar rata mortalității de 0,2%. Cea mai importantă complicație este retenția de substanță de contrast nesterilă proximal de un duct obstruat, determinând colangeită sau infecție pancreatică. În plus, dacă obstrucția tractului biliar sau pancreatic este relevată prima dată la ERCP, ductul obstruat trebuie drenat, dacă este posibil imediat, fie prin tehnici endoscopice (papilotomie, sternuri, drenuri nazobiliare etc.), fie chirurgical, în decurs de 36 de ore. Antibioterapia sistemică trebuie introdusă imediat după umplerea unui sistem ductal obstruat, în special dacă drenarea endoscopică imediată nu se poate realiza.

**Contraindicații:** stare generală foarte alterată (cașexie) - lipsa de cooperare a pacientului, stenoza pilorică, gastrectomiile cu enteromastomoză termino-laterală.

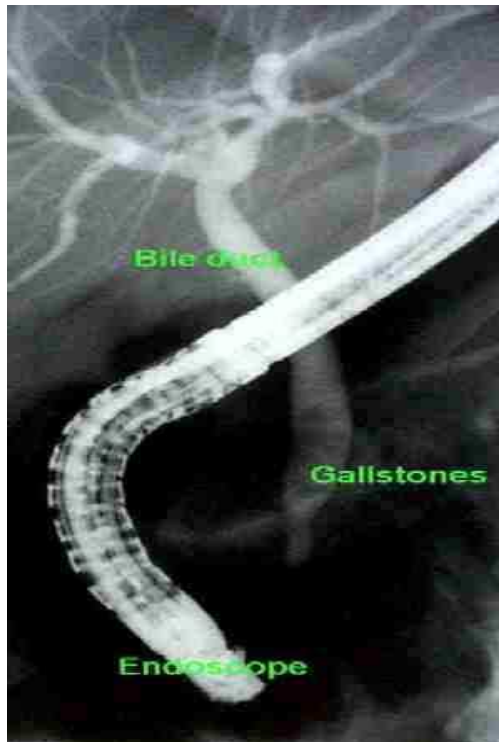
**2.2. Colangiografia retrogradă** Această tehnică este utilă în special la pacienții cu icter persistent a cărui cauză nu poate fi stabilită prin metodele diagnostice convenționale. Diagnosticul diferențial cel mai important este cel între icterul obstructiv și cel neobstructiv. Atunci când cauza icterului nu este clară, la aproximativ 15% din pacienții presupuși a avea un icter neobstructiv se demonstrează o obstrucție biliară extrahepatică, necesitând tratament chirurgical sau endoscopic, și invers, la același procent din pacienții suspecți de icter obstructiv se demonstrează prin ERCP un sistem ductal liber.

Cauzele remediabile de icter obstructiv care pot fi diagnosticate prin colangiografie retrogradă cuprind calculii duetului comun și stricturile benigne și maligne. La pacienții icterici cu suspiciune de afecțiune hepatică primară, ca de exemplu ciroza biliară primitivă, ERCP poate stabili cu siguranță că nu a fost omisă nici o obstrucție operabilă.

ERCP este aplicată încă de la început dacă se suspectează o obstrucție distală. Avantajele tehnicilor endoscopice constau în vizualizarea papilei și duetului pancreatic (pe lângă duetele biliare) și în faptul că, atunci când este necesar, poate fi aplicat tratamentul prin sfincterotomie sau drenaj endoscopic. În cazul unui eșec tehnic sau al unor informații incomplete furnizate fie prin ERCP, fie prin colangiografie transhepatică percutană (CTP), cele două tehnici se vor completa reciproc. Se detectează astfel majoritatea leziunilor care necesită intervenție chirurgicală.

ERCP sau CTP pot fi, de asemenea, utile la pacienții cu colică biliară, colangită sau cu afectarea funcției hepatice după chirurgie biliară anterioară. Pot fi descoperite și uneori tratate endoscopic leziuni postoperatorii remediabile, ca de exemplu stricturile. Chiar dacă tratamentul endoscopic eșuează, anatomia

leziunii este determinată precis, astfel încât reoperarea este mai puțin dificilă. Manometria biliară poate fi aplicată, de asemenea, în aceste condiții, pentru diagnosticul disfuncționalității sfincterului Oddi. Cu ajutorul endoscopului se plasează în sfincter un cateter de perfuzie și se înregistrează presiunile. O presiune sfincterială bazală crescută poate anticipa un efect benefic al sfincterotomiei.



ERCP:

- litiază de căi biliare  
principale; calculi  
coledocieni

**2.3. Pancreatografia retrogradă** Pacienții cu pancreatită recurentă sau cronică pot beneficia de pancreatografie retrogradă pentru identificarea unei leziuni care poate fi abordată endoscopic sau chirurgical, ca de exemplu o pancreatită izolată a cozii glandei sau o patologie ductală care se pretează la stenturi endoscopice sau drenaj chirurgical.

La pacienții cu semne, simptome sau probe de laborator care sugerează un cancer pancreatic, pancreatogramele sugerează afectare malignă dacă arată un duet pancreatic îngustat, obstruat sau amputat (figura 282-IZ)). Diferențierea

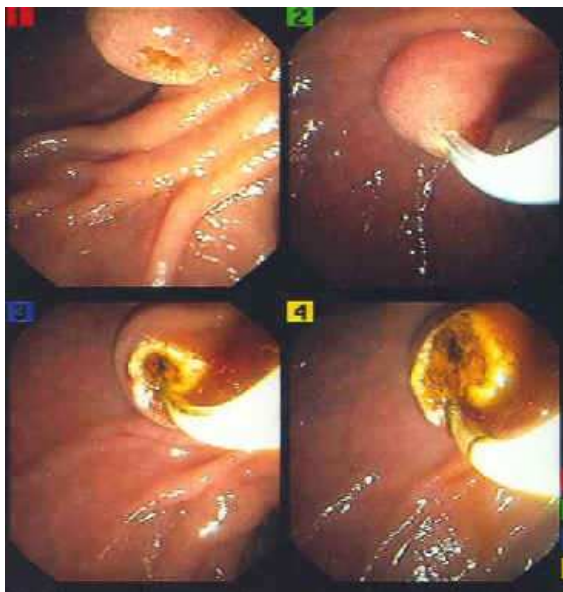unor astfel de aspecte ale duetelor pancreatice de afecțiuni inflamatorii benigne poate fi dificilă. Examinarea citologică a probelor obținute prin penajul duetelor pancreatice în decursul ERCP se poate demonstra utilă. Din nefericire, majoritatea pacienților cu cancer pancreatic simptomatic diagnosticat prin ERCP sunt inoperabili.

Pacienții care se prezintă pentru steatoză nedureroasă de origine pancreatică pot avea un aspect ductal care sugerează o pancreatită cronică sau un cancer pancreatic. Pancreatografia nu s-a dovedit utilă în studiul durerii de cauză neidentificată a abdomenului superior. Chisturile pancreatice pot fi diagnosticate mai ușor prin tehnici neinvazive cum ar fi ecografia, iar pancreatografia ar trebui rezervată acelor cazuri în care caracteristicile anatomice trebuie aflate imediat înaintea intervenției chirurgicale. Singură, pancreatografia nu este o metodă de screening de încredere pentru diagnosticul precoce al cancerului pancreatic.

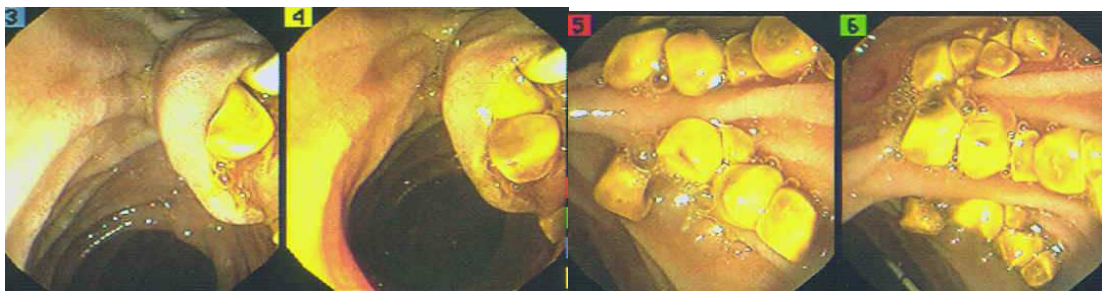
**2.4. ERCP terapeutică** Abordarea tractului pancreatic și biliar în vederea extirpării calculilor sau montării de stenturi este posibilă prin sfincterotomia endoscopică retrogradă (SER). Sfincterul pancreatic sau biliar sunt secționare cu ajutorul unui curent electrochirurgical aplicat prin intermediul unui fir conductor atașat cateterului de ERCP. Complicații cum sunt hemoragia, perforația, pancreatita și colangită survin în aproximativ 5-8% din cazuri, cu o rată aproximativă a mortalității de 0,5-1%. Rolul sfincterotomiei pancreatice în rezolvarea calculilor pancreatici se află în progres; oricum, sfincterotomia biliară constituie acum o metodă terapeutică stabilită pentru anumite situații.

Calculii ductului biliar comun la pacienții cu colecistectomie anterioară pot fi extrași cu succes prin SER în 90% din cazuri. Calculii mici trec spontan sau sunt atrași în duoden cu un cateter cu balon sau după captarea cu ajutorul unui coșuleț. Calculii cu un diametru mai mare de 1,5 cm pot fi dificil de extras fără o fragmentare mecanică prealabilă, sau prin alte tehnici, în condițiile

folosirii pe scară tot mai largă a colecistectomiei laparoscopice, extragerea calculilor duetului biliar comun pe cale endoscopică a fost aplicată în aceste situații. Pacienții mai vârstnici cu un risc operator crescut pot fi tratați uneori numai prin SER și extracția calculilor, colecistectomia poate fi amânată sau chiar evitată. SER de urgență este indicată și pentru colangită acută și își asumă un rol din ce în ce mai important în tratamentul inițial al pacienților cu pancreatită biliară severă, la care îndepărtarea endoscopică precoce a calculilor a demonstrat că îmbunătățește evoluția.



Sfincterectomie endoscopică retrogradă pentru litiază de căi biliare principale. Etape succesive ale actului operator.



Pacienții cu stricturi biliare benigne și maligne pot beneficia de montarea endoscopică a unor stenturi biliare după SER. Stricturile benigne rămân deseori dilatate în urma extragerii stenturilor biliare care au fost menținute timp de câteva luni. Pacienții cu icter obstructiv, secundar fie unui carcinom pancreatic,

fie unui colangiocarcinom, pot fi tratați eficient paleativ prin montarea unui stent biliar din material plastic sau metalic. Stenturile din plastic se obstruează, de regulă, după 3-6 luni și trebuie înlocuite atunci când apare icterul recurent sau colangită; la pacienții cu probabilitate de supraviețuire de cel puțin 6 luni sunt de preferat stenturile din plasă metalică. Stricturile care afectează hilul ficatului (vezi capitolul 302) sunt dificil de tratat paleativ prin metode endoscopice; stenturile trebuie aplicate deseori în ambii lobi hepatici. Pentru acești pacienți sunt deseori necesare procedee radiologice percutane adiționale pentru a obține un drenaj biliar adecvat.

## ***BIBLIOGRAFIE***

- 1. HARRISON, ED. 14, Editura Teora, 2001*
- 2. V. Grancea, Bazele radiologiei și imagisticii medicale, Edit. Amaltea, 1996*
- 3. Revista Medical Update (www.mediasite.ro)*